MedikCase

Система самостоятельной подготовки к аккредитации

ТОЛЬКО ДЛЯ ЛИЧНОГО ИСПОЛЬЗОВАНИЯ

Фтизиатрия

Высшее образование | DOCX · PDF | Задач: 1 | Вопросов: 12

Сформировано: 21.11.2026, 09:22 МСК

ВАЖНАЯ ИНФОРМАЦИЯ ПЕРЕД НАЧАЛОМ

1

Материалы предназначены для одного покупателя

Используйте файлы только для личной подготовки. Не передавайте их третьим лицам, не публикуйте, не размещайте в открытом доступе и не перепродавайте полностью или частично.

2

Источник материалов - ФМЗА

Вопросы и ситуационные задачи получены только из опубликованных материалов Методического центра аккредитации специалистов.

Официальный сайт fmza.ru ›

3

Ответы можно проверить самостоятельно

Используйте комплект при прохождении репетиционного экзамена и убедитесь, что выбранные ответы совпадают с результатом официальной системы.

Открыть репетиционный экзамен ›

4

Состав материалов может обновляться

ФМЗА может изменять формулировки, порядок и состав заданий. Перед подготовкой используйте актуальную версию комплекта и сверяйтесь с официальным источником.

Важно: MedikCase систематизирует материалы ФМЗА для самостоятельной подготовки, не изменяя смысл вопросов и ответов. Актуальность комплекта можно проверить в официальном репетиционном экзамене.

Сайт, обновления и поддержка

- **medikcase.ru**
- Telegram: @medikcase
- **support@medikcase.ru**

Сайт

Telegram

Ситуационная задача 0002

12 вопросов · Фтизиатрия · Высшее образование

1. УСЛОВИЕ СИТУАЦИОННОЙ ЗАДАЧИ

1.1. Ситуация

Женщина, возраст 21 год, переведена в противотуберкулезный стационар из инфекционного отделения муниципальной больницы.

1.2. Жалобы

На выраженную слабость, приступообразный кашель с трудно отделяемой вязкой мокротой, одышку в покое, усиливающуюся при незначительном движении, повышение температуры до 39°С, резкое снижение аппетита, снижение массы тела на 20 кг за последние 6 мес., осиплость голоса, боль в горле, учащенное мочеиспускание, диарею 5-6 раз в сутки.

1.3. Анамнез заболевания

Туберкулезный контакт с отцом, который 2 года назад умер при прогрессировании фиброзно-кавернозного туберкулеза, МБТ(+), данных о лекарственной устойчивости нет, но известно, что лечился неаккуратно, неоднократно прерывал лечение.

Предыдущая флюорография 1,5 года назад, были выявлены очагово-инфильтративные изменения в 1, 2 сегменте правого легкого, от обследования уклонилась, чувствовала себя удовлетворительно.

В течение последнего полугода появились и нарастали слабость, одышка, кашель, значительно ухудшился аппетит. Потеряла около 20 кг массы тела. Последние 2 месяца беспокоит фебрильная лихорадка.

При значительном ухудшении самочувствия вызвала скорую помощь. В общей лечебной сети находилась в течение 3 дней с диагнозом двусторонняя полисегментарная пневмония, получала неспецифическую антибактериальную терапию, дезинтоксикационные средства. В мокроте в трех анализах были выявлены КУМ 3+, в связи с чем переведена в противотуберкулезный стационар.

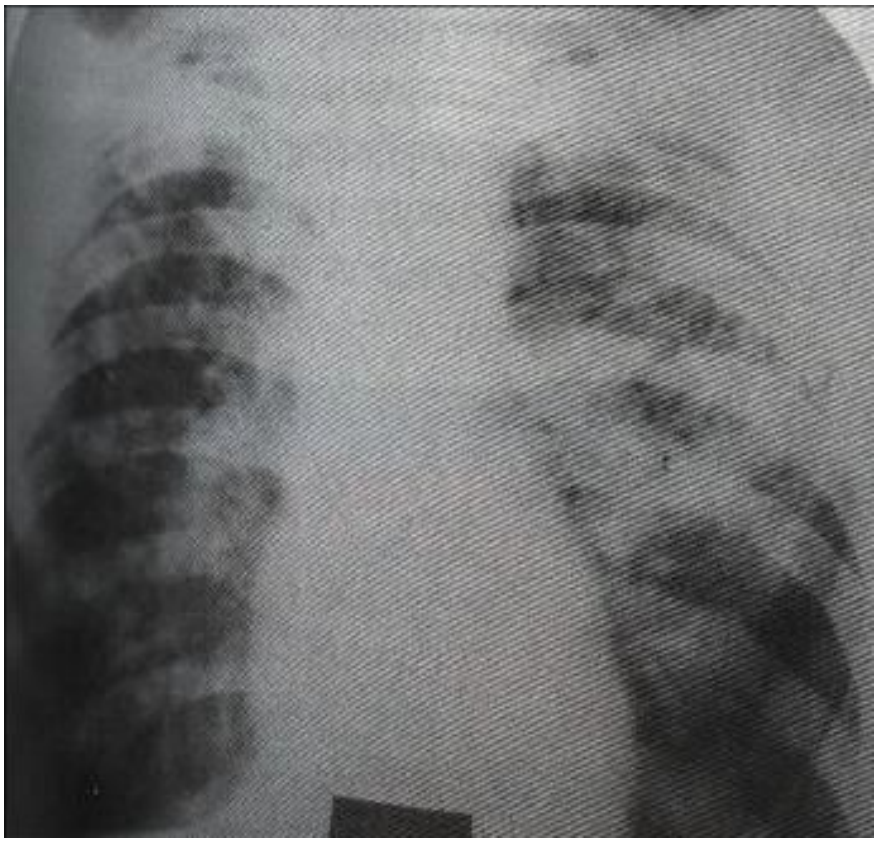

Анамнез заболевания

Обзорная рентгенограмма органов грудной клетки.

Описание: по всем легочным полям интенсивное неоднородное затемнение с полостями распада и множественными сливными очагами.

Общеклинический анализ крови: эритроциты 2,3х10^{12}/л, гемоглобин 77 г/л, лейкоциты 12,3х10^{9}/л, эозинофилы – 0%, палочкоядерные нейтрофилы – 15%, сегментоядерные нейтрофилы – 73%, лимфоциты – 9%, моноциты – 3%, СОЭ – 56 мм/ч.

Общий анализ мочи: прозрачная, соломенно-желтая, удельный вес 1019, белок 0,17 г/л, лейкоциты 4-5 в п/з, эритроциты 2-3 в п/з, цилиндры гиалиновые 1-2 в п/з.

Кровь на ВИЧ и вирусные гепатиты – отрицательный результат.

1.4. Анамнез жизни

Росла и развивалась нормально.

Перенесенные заболевания: периодические ОРВИ, частые ангины в детстве.

ВИЧ-инфекцию, гепатиты, венерические заболевания, малярию, дизентерию, тифы, паратифы отрицает.

Постоянной работы не имеет. Социально дезадаптирована.

Вредные привычки: курение.

1.5. Объективный статус

Состояние тяжелое. Самочувствие тяжелое. Сознание ясное. Вялая, гиподинамичная. Положение вынужденное сидя из-за одышки.

Температура 39,5°С.

Подкожно-жировой слой не выражен: кахексия. Рост 160 см, масса тела 29 кг.

Отмечается бледность кожных покровов с лихорадочным румянцем на щеках, цианоз губ, тургор снижен. Периферическая лимфоаденопатия: увеличены 7 групп периферических лимфатических узлов, плотно-эластические, безболезненные, неспаянные. Стопы пастозны.

Голос сиплый. Над легкими на фоне ослабленного дыхания выслушиваются обильные сухие и влажные разнокалиберные хрипы, частота дыхательных движений в покое 28-30 в минуту, при незначительном движении до 36 в минуту. Тоны сердца приглушены, ритмичные, ЧСС 108 в минуту.

В полости рта белые налеты на слизистых, изъязвления. Живот мягкий, умеренно болезненный в правом подреберье. Печень увеличена и выступает на 3 см из-под правой реберной дуги. Стул жидкий 5-6 раз в день.

Мочеиспускание свободное, безболезненное, учащенное.

Менингеальные знаки отрицательные.

1. План обследования

Вопрос 1

Для уточнения формы, фазы процесса в легочной ткани, показано выполнение таких инструментальных обследований как

1. **компьютерная томография органов грудной клетки**
2. ультразвуковое исследование (УЗИ) почек
3. мультиспиральная компьютерная томография (МСКТ) органов брюшной полости
4. функция внешнего дыхания (спирография)
5. позитронно-эмиссионная томография органов грудной клетки (ОГК)
6. **фибробронхоскопия**

Правильные ответы:
1 - компьютерная томография органов грудной клетки
6 - фибробронхоскопия

ОБОСНОВАНИЕ

Рекомендуется выполнить компьютерную томографию органов грудной полости и/или томосинтез легких пациентам для диагностики туберкулеза органов дыхания.

Клинические рекомендации Минздрава России. Туберкулез у взрослых, 2025 г.

Раздел 2.4. Инструментальные диагностические исследования (1)

Бронхоскопия позволяет получить визуальную информацию о состоянии обследуемого объекта и взять биопсийный материал для микробиологического, цитологического и гистологического исследований. Наиболее часто используются эндоскопические методы с видеосопровождением (бронхоскопия, торакоскопия, медиастиноскопия). В настоящее время чаще проводится видеобронхоскопия — эндоскопическое исследование бронхов.

Клинические рекомендации Минздрава России. Туберкулез у взрослых, 2025 г.

Раздел 2.4. Инструментальные диагностические исследования (1)

3. Результаты обследования

3.1. Компьютерная томография органов грудной клетки



Компьютерная томография органов грудной клетки

КТ- исследование ОГП - на фоне массивного интенсивного затемнения видны гигантские полости распада, смещение средостения в сторону поражения, бронхогенные очаги отсева с обеих сторон. При лобулярном и ацинозном казеозе выявляются множественные очаги инфильтрации с тенденцией к слиянию и распаду.

3.2. Фибробронхоскопия

Диффузный творожистый бронхит с казеозным поражением перибронхиальной ткани, обнаружение МБТ в диагностическом материале, полученном при бронхоскопии.

3.4. Позитронно-эмиссионная томография органов грудной клетки (ОГК)

В ОГК патологического повышения накопления радиофармпрепарата не выявлено.

3.6. Ультразвуковое исследование (УЗИ) почек

Обе почки бобовидной формы. Левая почка несколько опущена, правая расположена обычно. Контуры их четкие, ровные. Паренхима однородной эхогенности. Чашечно-лоханочная система обеих почек без особенностей. Гиперэхогенные включения не определяются.

Вопрос 2

Для исключения/подтверждения внелегочных локализаций патологического процесса в гортани, при наличии жалоб, в условиях противотуберкулезного учреждения пациентке показано проведение

1. **консультации ЛОР врача и ларингоскопии**
2. **микробиологического исследования осадка мочи на обнаружение микобактерий туберкулеза**
3. электрокардиограммы
4. **микробиологического исследования кала на обнаружение микобактерий туберкулеза**
5. посева крови на стерильность
6. ультразвукового исследования органов брюшной полости

Правильные ответы:
1 - консультации ЛОР врача и ларингоскопии
2 - микробиологического исследования осадка мочи на обнаружение микобактерий туберкулеза
4 - микробиологического исследования кала на обнаружение микобактерий туберкулеза

ОБОСНОВАНИЕ

При подозрении на туберкулез внелегочной локализации в медицинских организациях проводится обследование на туберкулез: осмотр врачом-специалистом с учетом локализации предполагаемого очага туберкулеза.

Пылаева, Ю. В. Сестринский уход во фтизиатрии : учебник / Ю. В. Пылаева. - 2-е изд. перераб. и доп. - Москва : ГЭОТАР-Медиа, 2022. (1)

Основным методом диагностики туберкулеза дыхательных путей является эндоскопическое исследование с помощью гортанного зеркала, ларингоскопа.

Фтизиатрия : учебник / Перельман М. И. , Богадельникова И. В. - 4-е изд. , перераб. и доп. - Москва : ГЭОТАР-Медиа, 2013. (1)

Симптомы поражения гортани могут быть первым клиническим проявлением заболевания туберкулезом, чаще всего бессимптомно протекающим диссеминированным туберкулезом легких. (2)

Больные с тяжелыми формами внелегочного туберкулеза : распространенным и осложненным туберкулезом мочеполовой системы, микроскопия с окраской по Цилю-Нильсену для обнаружения кислотоустойчивых бактерий (КУМ).

Пылаева, Ю. В. Сестринский уход во фтизиатрии : учебник / Ю. В. Пылаева. - 2-е изд. перераб. и доп. - Москва : ГЭОТАР-Медиа, 2022 (1)

Больные с тяжелыми формами внелегочного туберкулеза : распространенным и осложненным абдоминальным туберкулезом.

Пылаева, Ю. В. Сестринский уход во фтизиатрии : учебник / Ю. В. Пылаева. - 2-е изд. перераб. и доп. - Москва : ГЭОТАР-Медиа, 2022 (1)

5. Результаты обследования

5.1. Консультация ЛОР врача и ларингоскопия

Заключение: туберкулез гортани.

5.2. Микробиологическое исследование кала на обнаружение микобактерий туберкулеза

Обнаружены КУМ в кале, получен рост колоний МБТ 1+ на жидкой и плотной питательной среде.

5.3. Микробиологическое исследование осадка мочи на обнаружение микобактерий туберкулеза

Обнаружены КУМ в моче.

5.4. Электрокардиограмма

Тахикардия 108 в минуту, снижение процессов реполяризации.

Вопрос 3

Для выполнения клинического минимума обследования на туберкулез пациенту показано выполнить иммунологическое исследование

1. **диагностическую пробу с аллергеном туберкулезным рекомбинантным в стандартном разведении**
2. тест с диагностикумом эритроцитарным туберкулезным антигенным сухим
3. пробу с аллергеном туберкулезным очищенным сухим
4. пробу с аллергеном туберкулезным очищенным жидким в стандартном разведении 2ТЕ

Правильный ответ:
1 - диагностическую пробу с аллергеном туберкулезным рекомбинантным в стандартном разведении

ОБОСНОВАНИЕ

Иммунодиагностика (специфические диагностические тесты с применением аллергенов бактерий) проводится с целью выявления сенсибилизации организма (инфицирования) к микобактериям туберкулеза и является приоритетным методом выявления туберкулезной инфекции.

Клинические рекомендации Минздрава России. Туберкулез у взрослых, 2025 г.

Раздел 2.5. Иные диагностические исследования (1)

7. Результаты обследования

7.1. Диагностическая проба с аллергеном туберкулезным рекомбинантным в стандартном разведении

Папула 0 мм

7.3. Проба с аллергеном туберкулезным очищенным сухим

Папула 0 мм

Вопрос 4

До назначения химиотерапии в противотуберкулезном диспансере пациентке необходимо назначить

1. посев мокроты на вторичную флору
2. общий анализ мокроты
3. **молекулярно-генетическое исследование с целью определения лекарственной чувствительности, как минимум, к рифампицину**
4. посев крови на стерильность

Правильный ответ:
3 - молекулярно-генетическое исследование с целью определения лекарственной чувствительности, как минимум, к рифампицину

ОБОСНОВАНИЕ

Рекомендуется у пациентов с туберкулезом легких при выявлении устойчивости МБТ, как минимум, к рифампицину молекулярно-генетическим методом и наличии культуры МБТ сразу же выполнять микробиологическое (культуральное) исследование для определения чувствительности микобактерий туберкулеза (_Mycobacterium tuberculosis complex_) одновременно к ПТП первого и второго ряда.

Клинические рекомендации Минздрава России. Туберкулез у взрослых, 2025 г.

Раздел 2.3.2. Методы определения лекарственной чувствительности МБТК (1)

9. Результаты обследования

9.1. Молекулярно-генетическое исследование с целью определения лекарственной чувствительности, как минимум, к рифампицину

Выделена ДНК МБТ, определены мутации в генах, кодирующих лекарственную устойчивость к рифампицину.

9.2. Общий анализ мокроты

Мокрота вязкая, слизисто-гнойная, лейкоциты 20-45 в поле зрения, скоплениями до 70, эритроциты 0-1 в поле зрения, единичные клетки плоского эпителия, атипичных клеток нет.

2. Диагноз

Вопрос 5

Учитывая данные анамнеза, результаты лучевого и лабораторного обследования больной можно поставить основной диагноз

1. Диссеминированный туберкулез легких в фазе инфильтрации, распада МБТ(+)
2. **Генерализованный туберкулез: казеозная пневмония, МБТ(+). Туберкулез гортани. Туберкулез кишечника, МБТ (+). Туберкулез мочевыводящих путей, МБТ (+)**
3. Инфильтративный туберкулез легких в фазе распада и обсеменения, МБТ(+). Туберкулез гортаноглотки. Туберкулез кишечника, МБТ (+). Туберкулез мочевыводящих путей, МБТ (+)
4. Казеозная пневмония, осложненная внелегочными локализациями МБТ(+)

Правильный ответ:
2 - Генерализованный туберкулез: казеозная пневмония, МБТ(+). Туберкулез гортани. Туберкулез кишечника, МБТ (+). Туберкулез мочевыводящих путей, МБТ (+)

ОБОСНОВАНИЕ

Диагноз поставлен на основании выявления:

Выраженной интоксикации - одышки, гектической температуры, снижения веса на 20 кг; туберкулезного контакта с отцом, больным туберкулезом с бактериовыделением (умер от ФКТ), в мокроте в трех анализах были выявлены КУМ 3+.

Выделения ДНК МБТ в мокроте с помощью ПЦР с определением ЛУ к R, типичной КТ-картины - при лобулярном и ацинозном казеозе выявляются множественные очаги инфильтрации с тенденцией к слиянию и распаду.

Данных ФБС - диффузный творожистый бронхит с казеозным поражением перибронхиальной ткани, обнаружение МБТ в диагностическом материале, полученном при бронхоскопии.

При ларингоскопии поражение гортани - туберкулез гортани.

Выделения КУМ (+) в моче и кале, поражение внелегочных локализаций.

Генерализованный туберкулез – одновременная локализация туберкулезного процесса в двух и более органах, возможно сочетание поражения легких, печени, селезенки, почек, кишечника, центральной нервной системы, костей других органов и систем.

Клинические рекомендации Минздрава России. Туберкулез у взрослых, 2025 г.

Раздел 1.5. Классификация заболевания или состояния (1)

11. Диагноз

11.1. Генерализованный туберкулез: казеозная пневмония, МБТ(+). Туберкулез гортани. Туберкулез кишечника, МБТ (+). Туберкулез мочевыводящих путей, МБТ (+)

11.3. Инфильтративный туберкулез легких в фазе распада и обсеменения, МБТ(+). Туберкулез гортаноглотки. Туберкулез кишечника, МБТ (+). Туберкулез мочевыводящих путей, МБТ (+)

Вопрос 6

Осложнениями данного патологического процесса являются

1. легочно-сердечная недостаточность 2-3 ст
2. хроническая дыхательная недостаточность 3 ст. недостаточность кровообращения 3 ст
3. **дыхательная недостаточность 3 ст., недостаточность кровообращения 2 А ст**
4. дыхательная недостаточность 2-3 ст., недостаточность кровообращения 2 Б ст

Правильный ответ:
3 - дыхательная недостаточность 3 ст., недостаточность кровообращения 2 А ст

ОБОСНОВАНИЕ

Казеозная пневмония часто приводит к летальному исходу. Его основной причиной является легочно-сердечная недостаточность на фоне разрушения легочной ткани и резко выраженной интоксикации.

Перельман М.И., Богадельникова И.В. Фтизиатрия : учебник / М.И.Перельман, И.В.Богадельникова. — 4-е изд., перераб. и доп. — М. : ГЭОТАР-Медиа, 2013. — Гл 12. Казеозная пневмония. – С. 143-149. (1)

Продукты жизнедеятельности МБТ и образующиеся при распаде легочной ткани биологически активные вещества вызывают серьезные изменения гомеостаза. (2)

3. Лечение

Вопрос 7

Пациентке показано назначение _____ режима химиотерапии

1. пре-ШЛУ
2. изониазид-резистентного
3. ШЛУ
4. **МЛУ**

Правильный ответ:
4 - МЛУ

ОБОСНОВАНИЕ

Рекомендуется назначение режима химиотерапии МЛУ ТБ для лечения туберкулеза с установленной лекарственной устойчивостью (ЛУ) (_Mycobacterium tuberculosis complex_) к рифампицину и изониазиду или только рифампицину любым методом и подтвержденной чувствительностью к фторхинолонам.

Клинические рекомендации Минздрава России. Туберкулез у взрослых, 2025 г.

Раздел 3.1. Химиотерапия (1)

Вопрос 8

При необходимости коррекции лечения в интенсивной фазе МЛУ режима химиотерапии назначить больной комбинацию препаратов

1. протионамид, пиразинамид, канамицин, кларитромицин, ПАСК
2. изониазид, пиразинамид, этамбутол, амикацин, протионамид
3. амоксиклав, меропенем, азитромицин, моксифлоксацин, деламанид
4. **бедаквилин, линезолид, левофлоксацин, деламанид, циклосерин**

Правильный ответ:
4 - бедаквилин, линезолид, левофлоксацин, деламанид, циклосерин

ОБОСНОВАНИЕ

Рекомендуется в интенсивной фазе режима химиотерапии МЛУ туберкулеза назначать комбинацию, одновременно включающую не менее пяти противотуберкулезных препаратов первого и второго ряда с доказанной или предполагаемой лекарственной чувствительностью возбудителя.

Клинические рекомендации Минздрава России. Туберкулез у взрослых, 2025 г.

Раздел 3.1.1. Режим химиотерапии МЛУ-туберкулеза (1)

Больному назначается бедаквилин, линезолид, препарат из группы фторхинолонов (левофлоксацин, #моксифлоксацин (ежедневно в дозе 400 мг/сут), спарфлоксацин) и деламанид, а также один дополнительный препарат с доказанной или предполагаемой лекарственной чувствительностью возбудителя. (2)

Вопрос 9

Длительность химиотерапии по МЛУ режиму у больной должна составлять не менее _____ месяцев

1. 10
2. **9**
3. 12
4. 8

Правильный ответ:
2 - 9

ОБОСНОВАНИЕ

Рекомендуется назначение схемы в течение 9 месяцев всем пациентам с МЛУ туберкулезом легких и подтвержденной лекарственной чувствительностью к фторхинолонам (молекулярно-биологическими исследованиями и/или микробиологическими (культуральными) исследования для полного подавления микробной популяции.

Клинические рекомендации Минздрава России. Туберкулез у взрослых, 2025 г.

Раздел 3.1.1. Режим химиотерапии МЛУ-туберкулеза (1)

16. Дополнительная информация

Через 3 недели получен результат теста на лекарственную чувствительность в системе _BACTEC MGIT_, выявлена лекарственная устойчивость к рифампицину, изониазиду, стрептомицину, канамицину, амикацину, этамбутолу. Сохранена чувствительность к пиразинамиду, протионамиду, ПАСК, капреомицину.

Вопрос 10

По решению ВК длительность режима химиотерапии МЛУ туберкулеза может быть увеличена при недостаточном ответе до _____ месяцев

1. **20**
2. 12
3. 18
4. 24

Правильный ответ:
1 - 20

ОБОСНОВАНИЕ

Длительность режима химиотерапии МЛУ туберкулеза может быть увеличена до 20 месяцев при недостаточном ответе пациента на лечение по решению ВК.

Клинические рекомендации Минздрава России. Туберкулез у взрослых, 2025 г.

Раздел 3.1.1. Режим химиотерапии МЛУ-туберкулеза (1)

4. Вариатив

Вопрос 11

Отрицательные иммунологические пробы, лимфопения в общем анализе крови при казеозной пневмонии являются косвенным признаком

1. присоединения неспецифического воспаления
2. отсутствия вакцинации БЦЖ в детстве
3. **иммунодефицитного состояния**
4. положительной динамики заболевания

Правильный ответ:
3 - иммунодефицитного состояния

ОБОСНОВАНИЕ

Возникновение казеозной пневмонии связано с интенсивным размножением МБТ в легочной ткани на фоне выраженного иммунодефицита. Его характерным признаком является метаболическая несостоятельность фагоцитирующих клеток и лимфоцитов, которые проявляют повышенную склонность к апоптозу.

Фтизиатрия : учебник / Перельман М. И. , Богадельникова И. В. - 4-е изд. , перераб. и доп. - Москва : ГЭОТАР-Медиа, 2013. Глава 12. Казеозная пневмония (1)

Отрицательная реакция на туберкулин является проявлением отрицательной анергии — типичного признака казеозной пневмонии. (2)

Вопрос 12

Для верификации нефротуберкулеза у пациентки показано проведение обследования

1. внутрикожной пробы с 2 ТЕ туберкулина Линниковой
2. **экскреторной урографии**
3. трансректального ультразвукового исследования с дуплексным сканированием
4. внутрикожной пробы с аллергеном туберкулезным рекомбинантным

Правильный ответ:
2 - экскреторной урографии

ОБОСНОВАНИЕ

Необходимо использовать обзорную и экскреторную урографию во всех случаях клинического подозрения на заболевания мочевых путей.

Илясова, Е. Б. Лучевая диагностика : учебное пособие / Е. Б. Илясова, М. Л. Чехонацкая, В. Н. Приезжева. - 2-е изд. , перераб. и доп. - Москва : ГЭОТАР-Медиа, 2021 (1)

Экскреторная (внутривенная) урография имеет существенные преимущества в исследовании патологии почек и мочевыводящих путей и сейчас является стандартной методикой. Поражение почки может проявляться в виде деструкции сосочка, полной окклюзии шейки чашечки (выключенная чашечка), деформации

большинства чашечек, так называемый множественный папиллит, или распространённой деструкции почечной паренхимы.

Фтизиатрия. Национальное руководство / Под ред. М. И. Перельмана. 2007. - 512 с. (Серия "Национальные руководства"). Глава. Диагностика. Методы лучевой диагностики (1)